

Neurologie pro praxi

2022

5

www.solen.cz | www.neurologiepropraxi.cz | ISSN 1213-1814 | Ročník 23 | 2022

E-REPRINT

Rodina s hereditární transthyretinovou amyloidózou – kazuistika

MUDr. Tomáš Bauer

Cit. zkr: *Neurol. praxi.* 2022;23(5):406-411

Článek byl aktualizován, původní znění vyšlo v *Neurol. praxi.* 2022;23(5):406-411

SOLEN
MEDICAL EDUCATION

Rodina s hereditární transthyretinovou amyloidózou – kazuistika

MUDr. Tomáš Bauer

Neurologická ambulance, Sokolov

Hereditární transthyretinová amyloidóza je vzácné onemocnění s často fatálním průběhem. Vzhledem k aktuálně dostupným možnostem léčby počátečních stadií je nutná diagnostická bdělost a cílené pátrání po pacientech jí trpících. Článek stručně shrnuje současné vědomosti o nemoci, úskalí diagnostiky, doporučený postup léčby a prezentuje případ v České republice první objevené rodiny.

Klíčová slova: amyloidóza, transthyretin, hATTR, wtATTR, TTR-FAP, polyneuropatie.

Family with hereditary transthyretin amyloidosis – case report

Hereditary transthyretin amyloidosis is a rare disease with an often fatal course. Due to the currently available treatment options in the first stages, diagnostic vigilance and targeted search for patients with it is necessary. The article briefly summarizes the current knowledge about the disease, diagnostic pitfalls, the recommended treatment procedure and presents the case of the first family discovered in the Czech Republic.

Key words: amyloidosis, transthyretin, hATTR, wtATTR, TTR-FAP, polyneuropathy.

Amyloidózy – úvod

Amyloidózy představují heterogenní skupinu onemocnění, jejichž společným prvkem je přítomnost patologické substance – amyloidu – ukládané do mezibuněčného prostoru (Pepys, 2006). Amyloid, z řeckého $\alpha\mu\lambda\omicron$, byl původně považován za škrob, později bylo ale prokázáno, že jde o patologicky přetvořenou tělu vlastní bílkovinu. Prekurzorů amyloidu existuje celá řada, stejně jako patologických mechanismů jejich tvorby. Amyloidózy můžeme obecně dělit na orgánově specifické (v neurologii mezi ně patří např. Alzheimerova nemoc s β -amyloidem či cerebrální amyloidová angiopatie) a amyloidózy s multiorgánovým postižením (AL/AH amyloidóza vznikající z lehkých/těžkých řetězců imunoglobulinů a objevující se u myelomů; SAA amyloidóza při chronických zánětlivých onemocněních, např. při TBC). Mezi

amyloidózy s multiorgánovým postižením se řadí také amyloidóza transthyretinová.

Transthyretin

Transthyretin, známý též jako prealbumin, je bílkovinou plnící TRANsportní funkci v metabolismu THYroxinu a RETINolu, z čehož je také odvozen jeho název. Jde o tetramer kódovaný malým genem se 4 exony (TTR gen) umístěným na 18 chromozomu a v organismu syntetizovaný v játrech, retině a choroidálním plexu mozkových komor.

Dojde-li k poruše jeho syntézy, rozpadá se jinak stabilní tetramer na monomery, které mění svou prostorovou strukturu (misfolding) a shlukují se do špatně degradovatelných fibril, ukládajících se coby amyloid do cílových orgánů.

Samotný patologický mechanismus tvorby transthyretinového amyloidu může

být podmíněn mutací TTR genu, pak se hovoří o hereditární transthyretinové amyloidóze (hATTR, někdy také ATTRv), nebo vzniká bez ní, což se označuje jako wild type transthyretinová amyloidóza (wtATTR). Mezi oběma variantami není rozdíl jen v přítomnosti zmíněné mutace genu; zatímco wtATTR je onemocněním typicky starších osob nad 70 let věku s dominujícím kardiálním postižením, nejčastěji kardiomyopatií (wtATTR-CM) (Inmomata, 2021), u hATTR převládá postižení nervového systému, nejčastěji polyneuropatie (transthyretinová familiární amyloidová polyneuropatie, TTR-FAP).

hATTR

Hereditární transthyretinová amyloidóza je fatální progresivní autosomálně dominantně dědičné multisystémové onemocnění způsobené bodovou mutací v TTR genu, které

vede k invalidizaci pacienta, zásadně snižuje kvalitu a zkracuje dobu jeho života.

Genetika

Mutací vedoucích ke tvorbě amyloidu bylo v současnosti popsáno kolem 130, přičemž se forma onemocnění s nimi asociovaná může mezi jednotlivými pacienty i zásadně lišit; pacienti s v Evropě dominující mutací Val30Met trpí převážně polyneuropatií, zatímco např. pacienti s variantou Val142Ile, typicky se objevující u Afroameričanů, mají postižen především myokard a obraz jejich stonání se blíží wtATTR (Chandrashekar, 2021).

Epidemiologie

Distribuce onemocnění ve světě není rovnoměrná; existují endemické oblasti, z nichž nejznámější je Portugalsko, s prevalencí odhadovanou na 23 : 100 000 (Inês, 2018), následované s odstupem Švédskem, Španělskem, Japonskem, Brazílií, Bulharskem... Střední Evropa včetně Česka a Slovenska za endemickou oblast považována není a prevalence onemocnění zde je odhadována na 0,5 : 100 000.

Symptomatika

Projevy onemocnění jsou dány postižením orgánů, do nichž se mutovaný transthyretin ukládá:

- length dependent senzitivně motorická polyneuropatie postihující jak vlákna tenká nemyelinizovaná, tak vlákna silná, myelinizovaná: dominující příznak většiny variant nemoci; progresivně se zhoršující symetrické neuropatické bolesti, poruchy

všech modalit cití, rovnováha, slabost svalstva s jeho atrofizací

- oboustranný syndrom karpálního tunelu (SKT) často předcházející ostatní projevy nemoci až o 10 let (Karam, 2019)
- autonomní neuropatie: ortostatická hypertenze, sexuální dysfunkce, zažívací obtíže (typická je časná sytost, zácpa, průjmy, zvracení, hubnutí)
- postižení CNS: epilepsie, cefalgie, demence, CMP při amyloidové angiopatii
- kardiální postižení: kardiomyopatie, srdeční selhávání, poruchy vedení, arytmie
- ledvinné selhávání
- oční postižení: vitreální opacity, katarakta, glaukom

Průběh

Dle průběhu onemocnění se rozlišují dvě varianty onemocnění (Adams, 2021):

- varianta s časným nástupem, early onset, s prvními symptomy do 50 let věku (medián 30 let), se vyznačuje pomalejší progresí (medián přežití 11 let), velmi častou rodinnou anamnézou hATTR a vysokou penetrancí fenotypu (80 %)
- varianta s pozdním nástupem, late onset, s prvními symptomy po 50. roce věku, probíhá rychleji (medián přežití 7,3 roku), rodinná anamnéza hATTR je přítomna méně často a penetrance fenotypu je nízká (11 %)

Stadia onemocnění

Aktuálně rozlišujeme kromě asymptomatického stadia 0 tři stadia symptomatická (Adams, 2021):

1. pacient je schopen chůze bez opory, dominuje neuropatická bolest, zánikové senzitivní příznaky a lehké motorické postižení omezené na DKK
2. pacient je schopen chůze jen s oporou, slabost i rukou, atrofizace distálních svalů (medián nástupu 5,6 roku u early onset, 3 u late onset varianty)
3. pacient je mobilní jen na invalidním vozíku ev. upoután na lůžko (medián nástupu 10 let u early onset, 6 let o late onset varianty)

Diferenciální diagnostika

Vzhledem k velmi nízké prevalenci onemocnění v neendemických oblastech lze předpokládat, že většina pacientů diagnostice uniká, případně se skrývá pod diagnózou jiného, obvykle neurologického, onemocnění.

Na hATTR by mělo být pomýšleno u neurologických pacientů s:

- atypicky rychle progredující axonální polyneuropatií (považované za diabetickou, alkoholickou, idiopatickou...)
- CIDP s výraznou neuropatickou bolestí, slabostí horních končetin a autonomní dysfunkcí; přestože je polyneuropatie u hATTR primárně axonální, v pozdějších fázích onemocnění se může při EMG vyšetření objevit zpomalení motorického i senzitivního vedení v hodnotách odpovídajících demyelinizaci (Tozza, 2021)
- oboustranným syndromem karpálního tunelu bez přítomnosti anamnézy pro jeho vznik typické, ev. progredujícím bez úlevy i po operační deliberaci nervus medianus
- bederní spinální stenózy nezlepšené po operaci a s abnormním EMG neurografickým nálezem
- onemocněním motorického neuronu s abnormním senzitivním vedením na EMG a absencí postižení centrálního motoneuronu.

Dle aktuálních doporučení (Adams, 2021) by měl být v neendemické oblasti (doporučení pro endemické oblasti se mírně liší) na hATTR testován každý pacient s idiopatickou rapidně progredující senzitivně-motorickou axonální polyneuropatií či atypickou CIDP a přítomností alespoň jednoho ze symptomů uvedených v tabulce 1.

Tab. 1. Kritéria pro testování pacientů s podezřením na hATTR

rychle progredující axonální senzitivně-motorická polyneuropatie NEBO atypická CIDP PLUS alespoň jeden z následných příznaků	rodinná anamnéza hATTR	renální poruchy
	oboustranný syndrom karpálního tunelu	sklivcové základy
	autonomní dysfunkce	nevysvětlitelný váhový úbytek více než 5 kg
	problémy s chůzí	hypertrofická kardiomyopatie bez art. hypertenze, arytmie

Diagnostika

Při podezření na hATTR je na prvním místě nutné zvážit provedení genetického vyšetření. To je schopno spolehlivě odhalit některou ze 130 amyloidogenních mutací TTR genu a při normálním nálezu dg. hATTR vyloučit. Limitací vyšetření je existence mutací, které k rozvoji onemocnění nevedou a kterých bylo zatím popsáno 13 (Rowczenio, 2014).

Další možností je biopsie tkáně podezřelé z postižení amyloidem, tedy nejčastěji periferního nervu, ale i myokardu, slinné žlázy, abdominálního tuku, kůže... Ta je schopna přítomnost amyloidu přímo prokázat, jde však o vyšetření invazivní a zatížené falešnou negativitou (100% senzitivity dosahuje u srdce, u n. suralis se pohybuje okolo 70–80 %) (Luigetti, 2020).

Především kardiologie je využívána scintigrafie ^{99m}Tc značeným 3,3-difosfono-1,2-propandikarboxylovou kyselinou (DPD), která prokáže kumulaci farmaka a amyloidem postiženém myokardu (Maurer, 2019)

Novou a potencionálně velmi zajímavou diagnostickou možností je screeningový test suchou kapkou, podobný již léta využívanému testu choroby Pompeho či Fabryho, jehož pilotní projekt v ČR od roku 2021 probíhá (Potočková, 2021).

Terapie

Od počátku 90. let 20. století byla jedinou možnou specifickou terapií ortotopická transplantace jater, v minulém desetiletí se objevily a nyní jsou v EU dostupné i léky průběh onemocnění výrazně zpomalující (Luigetti, 2020)

- od r. 2011 u pacientů v I. stadiu onemocnění tafamidis, perorálně podávaný lék stabilizující tetramer transthyretinu a bránící jeho rozpadu na monomery
- od r. 2018 u pacientů v I. a II. stadiu onemocnění patisiran, 1x za 3 týdny intravenózní infuzí za premedikace kortikoidy, paracetamolem a H1 a H2 blokátory podávaný lék tlumící metodou gene silencing tvorbu patologicky formovaného transthyretinu
- od r. 2018 u pacientů v I. a II. stadiu onemocnění inotersen, 1x týdně subkutánně podávaný lék tlumící metodou gene si-

lencing tvorbu patologicky formovaného transthyretinu.

Vzhledem k efektivitě terapie omezené na první symptomatická stadia nemoci se jako zcela zásadní ukazuje včasný záchyt onemocnění!

Kazuistika

Zatímco se na Slovensku problematice hATTR věnují dlouhodobě neurologové z bratislavského Centra pre neuromuskulárne ochorenia Neurologickej kliniky SZU a UNB (Špalek, 2020), kteří sledují již čtyři rodiny s hATTR (Špalek, 2019), v ČR byly doposud publikovány dva izolované případy hATTR (Laštovičková, 2011; Pika, 2015). V následujícím textu prezentujeme první případ celé rodiny.

Pacient X

Pacient X byl do naší EMG laboratoře odeslán na jaře 2015 specialisty z ambulance bolesti, k nimž tehdy již léta docházel s diagnózou failed back surgery syndromu, s dotazem, zda-li netrpí nějakou dosud nediodagnostikovanou neurologickou nemocí, konkrétně jimi zvažované ALS či myasthenii gravis. Kolegové si tehdy všimli, že pacient nápadně a progresivně slábne a hubne.

Anamnéza

Pan X (nar. 1954), tehdy 61letý, udával a z dostupné dokumentace vyplynulo, že:

- do 50 let věku se cítil zcela zdravý, pracoval jako technik a rekreačně sportoval; kdysi kouřil, alkohol pil jen výjimečně
- v rodině netrpěl nikdo neurologickým onemocněním, vyjma jeho otce, který zemřel v 69 letech jako imobilní pacient na kombinaci myasthenie gravis a Parkinsonovy nemoci
- po 50. roce věku začal vnímat pomalu se zhoršující symetrickou neobratnost rukou a parestezie prstů, byl mu diagnostikován a následně v 52 letech odoperován oboustranný syndrom karpálního tunelu, aniž by se mu poté ulevilo
- přibližně ve stejném věku prodělal několikaměsíční epizodu těžké únavy, spojenou s tíhou v nohou, která se upravila jen neúplně; od té doby navíc trpí při rychlejším se postavení motáním hlavy

- v 53 letech se objevily podobné bolesti, jako znal z rukou i na prstech nohou, začala se v nich zhoršovat citlivost a zhoršila se mu stabilita stoje a chůze
- jako příčina mu byla diagnostikována stenóza kanálu páteřního L4-S1, operačně deliberovaná na neurochirurgii FN Plzeň
- ani po operaci se ale problémy s dolními končetinami nelepšily, podobně jako u rukou se zhoršovaly, a nakonec byl pro FBSS, pro níž mu byl přiznán invalidní důchod III. stupně, předán do péče ambulance bolesti
- v 58 letech mu byla provedena vitrektomie levého oka pro vitreální zákaly
- v následujících letech palčivé bolesti, parestezie a snížený cit v horních a dolních končetinách postupně progredovaly proximálně a v okamžiku vyšetření u nás dosahovaly k loktům, resp. kolenům
- má již několik let problémy s polykáním, za poslední 3 roky zhubl 15 kg
- ubývají mu svaly na rukou i nohou, pohybuje se již jen s obtížemi se dvěma francouzskými holemi

Klinické vyšetření

Při prvním klinickém vyšetření byla přítomna:

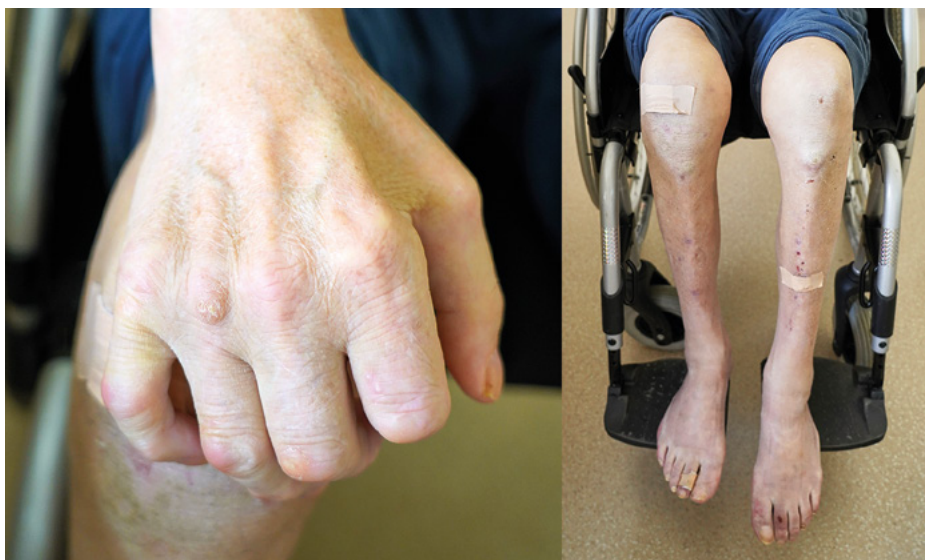- symetrická taktilní hypestezie rukavicového/punčochovitého charakteru od distální třetiny předloktí/bérců a hypestezie obou tváří
- areflexie L2/S2, symetricky stopové rr. C5/8
- palhypestezie (ladička C128 nad prsty rukou 4/8, nad kotníky 0/8)
- hypotrofie intrinsických svalů obou rukou, trvale abdukané malíky plus difuzní oslabení svalů rukou, především pak extenze prstů
- symetrická hypotrofie svalů nohy, peroneálních a lýtkových, méně stehenních s difuzní proximálně akcentovanou slabostí
- výrazná instabilita stoje a chůze (pozitivní Rombergův příznak, chůze o široké basi se dvěma francouzskými holemi)

Nebyly naopak přítomny jakékoli známky postižení CNS, absentovaly i svalové fasciklace či atrofie jazyka.

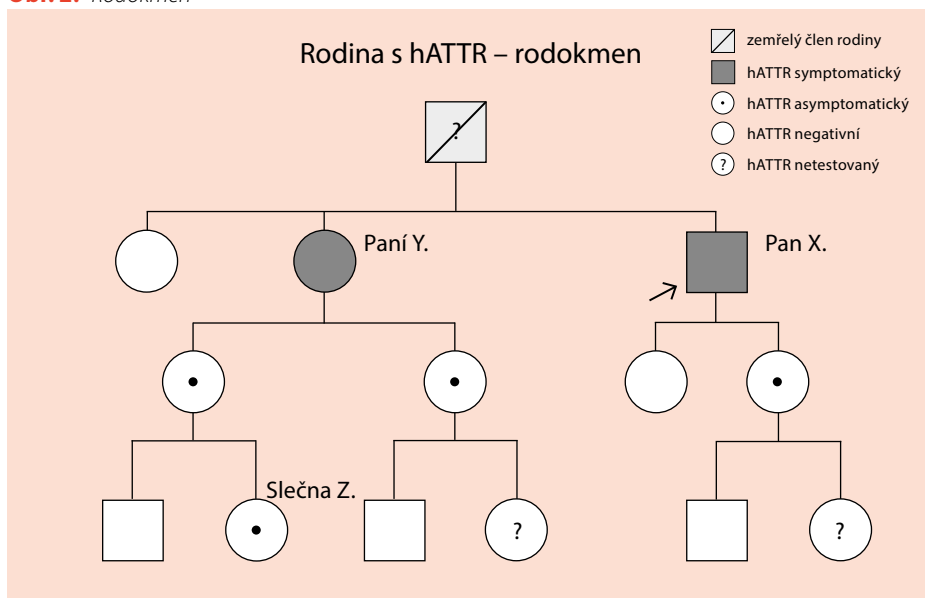
EMG

Doplněné EMG vyšetření prokázalo velmi nízké amplitudy motorických odpovědí na nervech horních i dolních končetin, nízké amplitudy senzitivních odpovědí na horních končetinách a jejich nevýbavnost na končetinách horních, oboustranné symetrické prodloužení DML u n. medianus a zpomalení rychlosti jeho senzitivního vedení v zápěstích. Rychlosti vedení byly jinak obecně alterovány minimálně či vůbec, podobně jako latence F-vln. Při vyšetření jehlou byly ve všech svalech přítomny vyšší, regenerační MUP, v distálních svalech byla zachycena i spontánní aktivita charakteru fibrilací a ostrých pozitivních vln; interferenční křivka byla lehce redukována.

Obr. 1. Atrofizace svalstva končetin pacienta X



Obr. 2. Rodokmen



Klinický závěr a vyšetřovací program

Na základě výše uvedeného jsme konstatovali, že pacient velmi pravděpodobně trpí dosud ne diagnostikovanou progredující symetrickou chronickou axonální polyneuropatií, postihující tenká (neuropatické bolesti) i silná vlákna (porucha rovnováhy, taktilního čítí, chabá kvadruparéza, SKT) i autonomní nervy (ortostatická hypotenze).

Po dohodě s ním jsme naplánovali a provedli rozšířený paraklinický screening polyneuropatií, jehož výsledky ale původ polyneuropatie neodhalily:

- základní i rozšířené krevní testy v normě
- mozkomíšní mok: vyšší proteinorhachie (0,69g/l), jinak norma vč. kvantitativní cytologie

- MRI mozku nativní: atrofie optiku
- MRI Cp nativní: degenerativní změny, spondylogenní absolutní stenóza C6/7, bez myelopatie; stav stacionární od r. 2011
- genetika: bez průkazu mutace v GJB1 genu

Byla provedena i biopsie n. suralis s výsledkem: „...neprokazujeme přítomnost amyloidu, neprokazujeme zánětlivé buňky v přehledných barveních ani imunohistochemicky; cévy bez zn. vaskulitís“. Uvažovanou diagnózu amyloidové polyneuropatie jsme proto tehdy opustili.

Vzhledem k faktu, že se pacientův stav nadále zhoršoval, zkusili jsme podat intravenózní kortikoidy následované několikaměsíční perorální terapií, ale bez efektu. Během dalších let obtíže dále progredovaly, od r. 2018 byl pacient zcela imobilní a odkázaný na péči druhé osoby. V EMG přestaly být výbavné jak senzitivní, tak motorické neurogramy.

Posun v diagnostice nastal v lednu 2019, kdy na edukačním semináři o hATTR předneseném v rámci VI. konference Neurologie pro praxi v Plzni, zaznělo, že „... dle dostupných znalostí je distribuce amyloidu v postižených nervech nerovnoměrná, biopsie z n. suralis může vyjít negativně i u klinicky pokročilého postižení a zásadní je vyšetření genetické, které je i v ČR k dispozici“. Proto jsme doplnili genetické vyšetření, které u našeho pacienta potvrdilo přítomnost heterozygotní varianty mutace p. Val30Met (c.148G>A) v exonu 2 v TTR genu. Správná diagnóza byla tedy stanovena 14 let od prvních obtíží, 4 roky od počátku vyšetřování polyneuropatie.

Screening rodiny

Pacientovi nebylo sice možné v tu chvíli kromě dlouhodobě probíhající symptomatické terapie nic léčebně nabídnout (nacházel se již více než rok ve III. stadiu onemocnění), ale oslovili jsme jeho dospělé příbuzné s nabídkou genetického screeningu, s nímž všichni souhlasili (tři osoby v riziku onemocnění mladší 18 let budou osloveny s nabídkou testování po dosažení plnoletosti).

V rodině jsme následně našli dalších pět nositelů mutovaného TTR genu (viz rodokmen): pacientovu mladší dceru, jeho o dva roky starší sestru, její dvě dcery a její vnučku.

Ti byli následně vyšetřeni v neuromuskulární poradně FN Motol klinicky, kardiologicky, oftalmologicky i elektromyograficky a proběhlo i vyšetření rozšířené o testování tenkých nervových vláken; všechna vyšetření jsou od té doby dle doporučení Evropského panelu pro hATTR opakována každého půl roku, u asymptomatických pacientů s cílem včas zachytit nástup symptomů a nabídnout terapii, u symptomatických pak hodnotit její efekt.

Pacientka Y

Jedinou hATTR symptomatickou pacientkou z celé rodiny se ukázala být starší sestra pana X, paní Y, která:

- se v době testování již rok léčila s oboustranným syndromem karpálního tunelu a stejnou dobu trpěla „kroutivými“ paresteziemi rukou i nohou
- měla prokázanou lehkou symetrickou axonální senzitivní polyneuropatii i lehké postižení tenkých vláken na dolních končetinách
- podstoupila biopsii z nervus suralis, jejíž výsledek neprokázal, podobně jako u jejího bratra, přítomnost amyloidu v něm, jen mírnou axonální neuropatii postihující silná i tenká vlákna (negativní byla v tomto směru biopsie ze sliznice rekta, doplněná v rámci koloskopického vyšetření gastroenterology)

Stav byl hodnocen jako I. stadium onemocnění a po jednání se zdravotní pojišťovnou byl pacientce v červenci 2020 nasazen tafamidis. Lék je tolerován velmi dobře a během dvou let, které od té doby uběhly, je stav pacientky, stabilizován.

U pacientky Y jsme byli v průběhu léčby postaveni před otázkou, zdali indikovat operační řešení syndromu karpálního tunelu, jehož symptomy jí subjektivně vadily nejvíce. Při hATTR způsobeném SKT deliberace nervu smysl nemá, protože zde nejde etiologicky čistě o úžinový syndrom, na druhou stranu je incidence samotného SKT v populaci vysoká, kolem 10 %, a není tedy vyloučen souběh obou nemocí. Rozhodujícím byl nakonec výsledek ultrazvukového vyšetření nervu v zápěstí, který u ní prokázal jeho výrazné rozšíření a edém a na jehož základě byla operace provedena s velmi dobrým efektem. Toto koreluje

s literárními údaji, dle nichž při ultrazvukovém vyšetření koreluje velikost cross section area (CSA) nervus medianus v zápěstí u pacientů s kompresivním SKT s jeho tíží, což při jeho postižení u hATTR neplatí (Salvalaggio, 2021).

Slečna Z

Překvapení přineslo vyšetřování slečny Z, vnučky paní Y. I u ní byla prokázána mutace Val30Met v genu pro TTR, zděděná z matčiny strany, ale zároveň vyšlo najevo, že je již od dospívání sledována nefrologem pro z otcovy strany zděděnou familiární variantu sérové amyloid A amyloidózy (chr11:18287683 T>C SAA1) (Sikora, 2022). V literatuře bylo popsáno v asi největší retrospektivní studii devět pacientů se dvěma amyloidy (Sidiqi, 2019), ale žádný v této kombinaci. Není tedy vyloučeno, že jde o jedinou pacientku s ní na světě.

Shrnutí dosavadního sledování rodiny s hATTR

Po dvou letech sledování příbuzných pana X můžeme shrnout, že průběh zde odpovídá známému popisu late onset varianty hATTR:

- rodokmen je typický pro AD onemocnění
- první symptomy se u symptomatických členů rodiny objevily po 50. roce života, mladší nosiči mutovaného genu jsou asymptomatictí
- i mezi příbuznými je rozdílná penetrance genu do fenotypu (pacient X je aktuálně upoután na lůžko, zcela kachektický s obzorem těžké chabé kvarduparézy, jeho symptomatická starší sestra je plně mobilní a dominují u ní neuropatické bolesti prstů)
- prvními symptomy onemocnění byl SKT následovaný rozvojem neuropatických bolestí aker končetin
- nikdo z rodiny, včetně nejvíce postiženého pana X, netrpí jakýmkoli kardiálním postižením a ani jeden ze symptomatických pacientů neměl pozitivní nález v n. suralis, což při malém vzorku pacientů samozřejmě statisticky možné je
- vzhledem k výše uvedenému je pravděpodobné, že otec pana X nezemřel na udávanou kombinaci Parkinsonovy nemoci a myasthenie gravis, ale zřejmě na nediodagnostikovanou hATTR

Srovnání s případem wild type ATTR (wtATTR)

Protože v naší ambulanci sledujeme i pacienta pana A s wtATTR, mohli jsme případ pana X srovnat s ním.

Pan A (nar. 1943) byl v naší ambulanci vyšetřen poprvé na podzim 2018 a tehdy udával, že:

- po pádu ze žebříku v roce 2006, při němž si zlomil obratel Th12, který i byl následně operačně stabilizován, a přivodil si četné kontuze mozku, převážně frontobazálně se mu zhoršila a již nikdy plně neobnovila rovnováha
- několik posledních let ho trápí klidové křeče v lýtkách
- při chůzi ho bolí bedra, kyčle, kolena
- od r. 2011 se léčí s dilatovanou kardiomyopatií a je po opakovaných elektrokardiogramech; po první z nich v roce 2017 mu zeslábly dočasně stehenní svaly; nikdy mu nebyla prokázána ICHS
- občas má při polykání pocit knedlíku v krku
- při práci na PC mu „mrtví“ ruce

Neurologický klinický nález nebyl výrazný, byla přítomna jen povšechná areflexie a ojedinělé fascikulace v lýtkových sva-lech; pro bolesti zad a kloubů hůře vstával a rozházel se, ale byl schopen samostatné chůze bez opory.

EMG prokázalo lehký oboustranný syndrom karpálního tunelu a symetrickou axonální distální polyneuropatii dolních končetin se sníženými ev. nevybavnými senzitivními neurogramy; v jehlové EMG byl nález v podstatě normální.

Krátce po návštěvě u nás pacient znovu akutně kardiálně selhal, tentokrát při sick sinus syndromu, a byl mu implantován kardiostimulátor. V rámci vyšetření mu byla na II. interní klinice VFN provedena scintigrafie ^{99m}Tc-DPD s pozitivním nálezem. Protože mu nebyla prokázána mutace genu pro TTR ani přítomnost jiného amyloidu, byla dg. uzavřena jako wtATTR. Od dubna 2019 je mu v rámci studie ATTR-ACT podáván tafamidis.

Klinicky se u něj v čase zhoršuje chůze, což přičítáme nikoli samotnému nervovému postižení, ale kombinaci kardiální dysfunkce,

polyartrózy, vertebrogenního postižení a senzitivní polyneuropatie dolních končetin. Ta sice i dle EMG v čase progreduje, senzitivní neurogramy na DKK již výbavné nejsou, ale neobjevuje se postižení motorické, stacionární zůstává také SKT.

Pokud tedy srovnáme pacienta X s hATTR a pacienta A s wtATTR, jsou na první pohled vidět rozdíly, odpovídající literárním údajům:

- první projevy onemocnění se u hATTR objevily v šestém deceniu, u wtATTR v deceniu sedmém
- u pacienta s hATTR dominuje postižení polynuropatické, u wtATTR kardiální
- polyneuropatie u hATTR progredovala velmi rychle a vedla k imobilizaci, u wtATTR

je progresa pomalá, samotná polyneuropatie pacienta, na rozdíl od kardiálního postižení, nehendikepuje

Závěr

Hereditární transthyretinová amyloidóza je fatální onemocnění, které v rozvinuté formě zcela imobilizuje svého nositele a vede k jeho předčasnému úmrtí, v čemž se v mnohém podobá ALS. Na rozdíl od ní jde ale o onemocnění v tuto chvíli léčitelné. I když je jeho incidence velmi nízká, může být v Česku nositelů mutovaného TTR genu, a tedy potencionálních pacientů, odhadem mezi 40–50. Proto je na něj nutné pomýšlet a cíleně je vyhledávat, neboť zde platí, že čím dříve bude u symptomatických

nasazena medikace, tím větší je šance na úspěšnou léčbu; „time is axon“.

Doporučení (nejen) pro neurology v ČR jednou větou: u každého pacienta splňujícího kritéria možné hATTR proveďte test suchou kapkou dostupný cestou Neuromuskulárního centra FN Motol.

Autor by na závěr tímto rád poděkoval lékařům z FN Motol (v abecedním pořadí) MUDr. Radimu Mazancovi, Ph.D., MUDr. Veronice Potočkové a prof. MUDr. Pavlu Seemanovi, Ph.D., za spolupráci, bez níž by péče o pacienty s hATTR nebyla možná.

PP-VYN-CZE-0119

LITERATURA

1. Adams D, Ando Y, Beirão JM, et al. Expert consensus recommendations to improve diagnosis of ATTR amyloidosis with polyneuropathy. *J Neurol.* 2021;268(6):2109-2122. doi: 10.1007/s00415-019-09688-0. Epub 2020 Jan 6.
2. Gorevic P, Franklin J, Chen J, et al. Indirect treatment comparison of the efficacy of patisiran and inotersen for hereditary transthyretin-mediated amyloidosis with polyneuropathy. *Expert Opinion on Pharmacotherapy.* 2021;22(1):121-129. doi: 10.1080/14656566.2020.1811850.
3. Chandrashekar P, Alhuneafat L, Mannello M, et al. Prevalence and Outcomes of p.Val142Ile TTR Amyloidosis Cardiomyopathy: A Systematic Review. *Circ Genom Precis Med.* 2021;14(5):e003356. doi: 10.1161/CIRCGEN.121.003356.
4. Inês M, Coelho T, Conceição I, et al. Epidemiology of Transthyretin Familial Amyloid Polyneuropathy in Portugal: A Nationwide Study. *Neuroepidemiology.* 2018;51(3-4):177-182. doi: 10.1159/000490553.
5. Inomata T, Tahara N, Nakamura K, et al. Diagnosis of wild-type transthyretin amyloid cardiomyopathy in Japan: red-flag symptom clusters and diagnostic algorithm. *ESC Heart Fail.* 2021;8(4):2647-2659. doi: 10.1002/ehf2.13473.
6. Karam C, Dimitrova D, Christ M, Heitner SB. Carpal tunnel syndrome and associated symptoms as first manifestation of hATTR amyloidosis. *Neurol Clin Pract.* 2019;9(4):309-313. doi:10.1212/CPJ.0000000000000640.
7. Laštovičková J. Hereditární amyloidóza s defektem transthyretinu a její neurologické projevy. *Neurol. praxi.* 2011;12(2):142-144.
8. Luigetti M, Romano A, Di Paolantonio A, et al. Diagnosis and Treatment of Hereditary Transthyretin Amyloidosis (hATTR) Polyneuropathy: Current Perspectives on Improving Patient Care. *Ther Clin Risk Manag.* 2020;16:109-123. Published 2020 Feb 21. doi:10.2147/TCRM.S219979.
9. Luigetti M, Romozzi M, Bisogni G, et al. hATTR Pathology: Nerve Biopsy Results from Italian Referral Centers. *Brain Sci.* 2020;10(11):780. doi: 10.3390/brainsci10110780.
10. Maurer MS, Bokhari S, Dorbala S, et al. Expert consensus recommendations for the suspicion and diagnosis of transthyretin cardiac amyloidosis. *Circ Heart Fail.* 2019;12(9). doi: 10.1161/circheartfailure.119.006075
11. Pepys MB. Amyloidosis. *Annu Rev Med.* 2006; 57:223-41. doi: 10.1146/annurev.med.57.121304.131243.
12. Pika T, Látalová P, Hůlková H, et al. Familiární amyloidová polyneuropatie – kazuistika. *Česk Slov Neurol N.* 2015;78/111(6):710-714, doi: 10.14735/amcsnn2015710.
13. Potočková V. Projekt celonárodního screeningu hereditární transthyretinové amyloidové polyneuropatie v ČR. *Neurol. praxi.* 2021; 22(Suppl D).
14. Rowczenio DM, Noor I, Gillmore JD, et al. Online registry for mutations in hereditary amyloidosis including nomenclature recommendations. *Hum Mutat.* 2014;35(9):E2403-12. doi: 10.1002/humu.22619.
15. Salvalaggio A, Coraci D, Cacciavillani M, et al. Nerve ultrasound in hereditary transthyretin amyloidosis: red flags and possible progression biomarkers. *J Neurol.* 2021;268(1):189-198. doi: 10.1007/s00415-020-10127-8.
16. Sidiqi MH, McPhail ED, Theis JD, et al. Two types of amyloidosis presenting in a single patient: a case series. *Blood Cancer J.* 2019;930. https://doi.org/10.1038/s41408-019-0193-9.
17. Tozza S, Severi D, Spina E, et al. The neuropathy in hereditary transthyretin amyloidosis: A narrative review. *J Peripheral Nerv Syst.* 2021;26(2):155-159. doi:10.1111/jns.12451.
18. Sikora J, Kmočová T, Mušálová D, et al. A mutation in the SAA1 promoter causes hereditary amyloid A amyloidosis. *Kidney Int.* 2022;101(2):349-359. doi: 10.1016/j.kint.2021.09.007.
19. Špalek P, Martinka I, Chandoga J. Hereditární amyloidná transthyretinová polyneuropatia: klinické formy, diagnostika a liečba. *Neurológia.* 2020;15(1):17-23.
20. Špalek P. Čtyři rodiny s hATTR-PN u našich blízkých sousedů. 33. český a slovenský neurologický sjezd, Praha, 27.–30. 11. 2019.

Tento materiál je určen pouze pro zdravotnické odborníky a není určen pro tisk.

Výdej léčivého přípravku Vyndaquel 61 mg je vázán na lékařský předpis.

Přípravek není hrazen z prostředků veřejného zdravotního pojištění.

Před předepsáním, se prosím seznamte s úplnou informací o přípravku. **Úplnou informaci o přípravku naleznete na www.pfizer.cz/vpois.**

Pfizer, spol. s r. o., Stroupežnického 17, Praha 5, tel. 283 004 111, fax 251 610 270, www.pfizer.cz

Má váš pacient **symetrickou senzo-motorickou progresivní polyneuropatii** v kombinaci s alespoň **jedním či více z těchto klinických příznaků?** ⁸

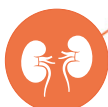Gastrointestinální projevy ^{1,3}

Nevysvětlitelný váhový úbytek
Časný pocit sytosti
Střídavé epizody zácpy a průjmu



Poruchy funkce ledvin ^{1,3}

Proteinurie
Renální selhání



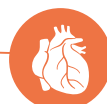Autonomní příznaky ^{1,4,5}

Sexuální dysfunkce
Opakované infekce močového traktu (retence moči)
Ortostatická závrať/synkopa
Abnormální pocení



Oční projevy ^{1,2}

Glaukom
Zákaly sklivce
Papilární abnormality



Kardiovaskulární projevy ¹

Blokády vedení vzruchu
Kardiomyopatie
Arytmie
Palpitace



Neuropatické příznaky ^{1,6,7}

Spontánní bolest
Evokovaná bolest
Nebolestivé vjemy
Oboustranný syndrom karpálního tunelu
Ztráta taktilní, vibrační, propioceptivní citlivosti
Nevýbavné šlachosvalové reflexy
Snížená citlivost na tlak (pinprick test)
Poruchy termální citlivosti
Hyperalgezie

Přítomnost těchto symptomů spolu s pozitivním genetickým testem mutace genu TTR může potvrdit diagnózu **familiární transthyretinové amyloidní polyneuropatie (ATTR-PN).** ¹

PP-VYN-CZE-0067 ATTR-PN (familiární transthyretinová amyloidní polyneuropatie); TTR (transthyretin)

REFERENCE: 1. Conceicao I, et al. *Amyloid* 2019, DOI: 10.1080/13506129.2018.1556156. [Epub ahead of print]; 2. González-López E, et al. *Rev Esp Cardiol* 2017;70:991-1004; 3. Ando Y, et al. *Orphanet J Rare Dis* 2013;8:31; 4. Milani P, et al. *Mediterr J Hematol Infect Dis* 2018;10:e2018022; 5. Mollee P, et al. *Intern Med J* 2014;44:7-17; 6. Siddiqi OK, et al. *Trends Cardiovasc Med* 2018;28:10-21; 7. Mohly D, et al. *Arch Cardiovasc Dis* 2013;106:528-40; 8. Conceicao I, et al. *Journal of the Peripheral Nervous System* 2016; 21:5-9.

Pfizer, spol. s r.o., Stroupežnického 17, 150 00 Praha 5, tel.: +420 283 004 111, fax: +420 251 610 270, www.pfizer.cz

